

Interview

- 1. Herr Dr. Herrmann, können Sie sich unseren Lesern kurz vorstellen? Wie sind Sie zur Endodontie als Schwerpunkttätigkeit gekommen und seit wann sind Sie endodontisch tätig?**

Ich habe 1990 mein Staatsexamen gemacht und nach 2,5 jähriger Assistententätigkeit in unterschiedlichen Praxen 1993 in Bad Kreuznach meine eigene Praxis eröffnet. Als Eckpfeiler der Zahnerhaltung war die Endodontie von Anfang an im Mittelpunkt meines Interesses. Ich bin als Generalist gestartet und würde das Jahr 1997 mit Aufnahme der Überweiserpraxis als Startpunkt meiner endodontischen Spezialistentätigkeit benennen.

- 2. Das Motto Ihrer Praxis lautet „Wir erhalten Zähne“. Wo liegen für Sie die Grenzen der Zahnerhaltung? Anders gefragt: bedeutet Ihr Motto, dass Sie alle Zähne um jeden Preis erhalten ?**

Ihre Frage impliziert, das dem nicht so sein sollte. Ich wäre demnach gut beraten, sie auf jeden Fall zu verneinen und es steht ausser Frage, daß es natürlich auch in der Zahnerhaltung einen Grenznutzen gibt, den es zu berücksichtigen gilt. Aber konsequente Zahnerhaltung ist in jedem Falle preiswert. Sowohl ihren Preis wert, betrachtet man die geringe Honorierung konservierender Zahnleistungen im Vergleich zu Implantologie und Prothetik im Hinblick auf den Zeitaufwand, der mit den jeweiligen Behandlungsschritten verknüpft ist. Und erst recht preiswert, weil teure Folgekosten und die prinzipbedingt anhaftenden Nachteile implantologischer oder prothetischer Verfahren vermieden werden können.

Diagnostisch wie therapeutisch gilt es zu unterscheiden, inwieweit ein Zahn erhaltungsfähig bzw. erhaltungswürdig ist. Erhaltungsfähig im Sinne der Ausschöpfung des zum gegenwärtigen Zeitpunkt Medizinisch Möglichen. Und erhaltungswürdig im Hinblick auf vorgegebene begrenzte Ressourcen, die gesetzlichen und privaten Kostenerstatter betreffend, die finanziellen Verhältnisse und den Willen der Patienten berücksichtigend, im Vergleich zu den im Raum stehenden Alternativen mit gegebenenfalls besserer Prognose. Die Entscheidung

über die Erhaltungsfähigkeit trifft der Behandler, die der Erhaltungswürdigkeit letztendlich der Patient.

3. Wie gehen Sie vor, um festzustellen, dass ein Zahn erhaltungswürdig und –fähig ist? Welchen Stellenwert haben bei diesem Vorgehen Röntgentechnik und Digitale Volumentomographie?

Es steht außer Frage, dass die Endodontie, die, wie der Name schon sagt, sich mit dem Innern der Zähne beschäftigt, Röntgenbildern bedarf. Sowohl für die Diagnostik als auch zur Durchführung und Verlaufskontrolle der endodontischen Tätigkeit.

Die Erhaltungsfähigkeit eines Zahnes ergibt sich oft schon aus den klinischen Parametern wie parodontaler Situation und Lockerungsgrad, Zustand der Restzahnschubstanz und aus konventionellen Röntgenaufnahmen. Es gibt jedoch eine Reihe von Befunden, die sich der 2D- Röntgendiagnostik entziehen. Wir alle wissen - und das nicht erst seit Seltzers und Benders legendärem Artikel von 1961 „Roentgenographic and direct observation of experimental lesions in bone“ - von den Schwächen und Limitationen der konventionellen zweidimensionalen Röntgentechnik. Physiker verweisen auf das Lambert-Beersche Gesetz, ich würde sinnbildlich hier anführen, dass wir es mit dem zweidimensionalen Abbild eines dreidimensionalen Zustandes zu tun haben, analog des Informationsverlustes eines Schattenbildes im Vergleich zur originären schattenspendenden Realität.

Beispielhaft möchte ich den vollständigen Verlust an Knochenstruktur im Bereich des Kieferhöhlenbodens nennen, wie er immer wieder bei ausgedehnten apikalen Aufhellungen an Oberkiefermolaren zu finden ist, sich jedoch einem Korrelat im Zahnfilm oder OPG entzieht. Weiterhin den Nachweis und Verlauf zusätzlicher Wurzelkanalstrukturen, seien es Existenz oder Ausschluss der berühmt-berüchtigten vierten Kanäle von Oberkiefermolaren, zweiter Kanäle in Unterkieferfrontzähnen, Unterkieferprämolaren ebenso wie in distalen Wurzeln von Unterkiefermolaren.

4. Für welche endodontischen Fragestellungen setzen Sie den Digitalen Volumentomographen ein ?

Zur Prüfung der Erhaltungsfähigkeit bestimmter Zähne, im Hinblick auf anatomische Fragestellungen, in der Traumatologie und zur Verifizierung diskreter apikalen Aufhellungen, die sich der konventionellen Röntgendiagnostik entziehen.

5. Welche Vorteile hat in der Endodontie die dreidimensionale Bildgebung im Vergleich zur konventionellen Röntgentechnik (im Patientengespräch, bei der Diagnose, für die Behandlungsplanung und zur Kontrolle)?

Das kann ich auf eine prägnanten Nenner bringen: Sie schafft klare Fakten, wo wir bislang diagnostisch allzuoft nur im Trüben stocherten.

6. Wo liegen in Ihrem Fachbereich die Grenzen der DVT-Bildgebung?

Zum einen in den gegenwärtigen physikalischen Grenzen, die real erzielbare Auflösung betreffend. In der Praxis aber vor allem in der Problematik der Artefaktbildung durch röntgendichte Strukturen, die nunmal in der Zahnmedizin allgegenwärtig sind, sei es nun in Form von Füllungen, festsitzendem Zahnersatz und metallischen oder keramischen Wurzelstiften.

7. Seit wann setzen Sie die Digitale Volumentomographie ein? Seit wann haben Sie einen Digitalen Volumentomographen von Morita, welches Gerät/welche Ausführung verwenden Sie und was hat bei Ihrer Investitions- und Kaufentscheidung den Ausschlag für gerade dieses Gerät gegeben?

Seit Februar 2012 arbeiten wir mit dem Morita Veraviewepocs 3D F40. Kaufentscheidendes Kriterium für mich war die Bildqualität. Nur die wenigsten gegenwärtig im Markt befindlichen Geräte können für endodontische Fragestellungen adäquate Ergebnisse liefern. Das F40 ist das kleinste Gerät in der Familie der Morita F40 3D - Röntgengeräte, die noch das R100 und das 3D Accuitomo 170 umfasst. Das beim F40 vorhandene field of view von 4*4 cm bzw. 8*4 cm hat sich für unsere Fragestellungen als vollkommen ausreichend erwiesen

und zeigt eine hohe Detailschärfe bei geringer Strahlenbelastung im Vergleich zu den Ergebnissen größerer FOV's.

Weiterhin sehr wichtig waren mir die Zuverlässigkeit des Produktes und der Support der Firma. Unser Root ZX- Gerät, seit 1993 ununterbrochen in Betrieb, hat uns nie im Stich gelassen. Ich wollte, ich könnte das von allen unseren Praxisgeräten so sagen. Auch im Hinblick auf andere Produkte der Firma Morita, mit denen ich im Laufe der Jahre in Kontakt gekommen bin, waren meine Erfahrungen stets positiv. Gerade im Hinblick auf Horrormeldungen von Kollegen im Schadensfall, den After Sale- Service und Support anderer Firmen aus dem Radiologiebereich betreffend, war es mir angesichts der im Raum stehenden Investitionssumme wichtig, hinter dem Produkt eine Firmenphilosophie zu wissen, die den langfristigen guten Kontakt zum Kunden hochhält.

Das es sich bei dem Veraviewepocs 3D F 40 um ein Kombigerät handelt, welches auch OPG- Aufnahmen ermöglicht, ist sicherlich für den Großteil der Praxen ein unentbehrliches Feature, besonders auch im Hinblick auf den moderaten Preisaufschlag des Kombi- Produktes DVT+OPG im Vergleich zum konventionellen OPG. Geprägt durch unseren endodontischen Alltag, der hochaufgelöste Detailaufnahmen durch Zahnfilme erfordert, war die Anzahl unserer OPG- Aufnahmen im Vergleich zu anderen Praxen weit unterdurchschnittlich bis zeitweilig nonexistent. Ein OPG- Gerät war demnach ein „nice to have“ bis entbehrlich und so wäre vermutlich unsere Entscheidung, hätte es zum Kaufzeitpunkt die Wahl gegeben, für ein entsprechend kostengünstigeres Stand Alone DVT- Gerät ausgefallen. Heute bin ich froh über die OPG-Option, denn das Morita DVT verfügt mit dem sogenannte Scout-OPG über eine ebenso einfach zu bedienende wie zuverlässige Zieladjustierung des DVT - Feldes, die wir nicht mehr missen wollen. Ich kann jedem potentiellen Käufer nur empfehlen, bei der Auswahl der Geräte darauf zu achten, ob die in Frage kommenden Geräte über dieses extrem hilfreiche Feature verfügen.

8. Wie kommunizieren Sie den Einsatz des DVT mit dem Patienten und welche Reaktionen erhalten Sie?

Zunächst werden im Patientengespräch die Befunde der konventionellen 2 D-Röntgenbilder besprochen. So kann die Notwendigkeit einer zusätzlichen 3D-Aufnahme unmittelbar aus den Unzulänglichkeiten der zweidimensionalen Aufnahmetechnik abgeleitet werden und zumeist sind es die Patienten selbst, die den Anstoß geben, weil sie im Beratungsgespräch die Unzulänglichkeiten der vorliegenden Aufnahmen erkennen und kritisch hinterfragen.

Was das Feedback auf eine mögliche optionale 3D- Diagnostik angeht, so findet sich die gesamte Palette an Reaktionen wieder, von spontaner Begeisterung über die sich im DVT wiederfindenden zusätzlichen Informationen (Zitat: Wie kann man ohne dieses Gerät überhaupt noch Zahnmedizin betreiben) bis hin zu strikter Ablehnung angesichts der entstehenden Kosten oder im Hinblick auf die zwangsläufig entstehende zusätzliche Strahlenbelastung.

9. Können Sie kurz auf die Abrechnung der 3D-Diagnostik eingehen? Wie werden die DVT-Aufnahmen mit GKV-Patienten und PKV abgerechnet? (Gibt es für die Abrechnung mit der PKV eine GOZ-Position?)

Nicht in der GOZ, jedoch in der in solchen Fällen der Zahnmedizin offenstehenden GOÄ gibt es die Position 5370 für die Erstellung einer dreidimensionalen Röntgenaufnahme und die Position 5377 für die 3D- Auswertung derselben.

10. Wie intensiv oder lange mussten Sie sich mit dem Gerät befassen, damit Sie es bei Ihrer täglichen Arbeit einsetzen konnten? Wie groß war der Zeitaufwand für z. B. die Schulung im Strahlenschutz für Sie und Ihr Praxisteam?

Der Zeitaufwand dafür hielt sich in Grenzen. Das eine neue Technologie einführende Schulungen benötigt, ist ja nichts Unbekanntes. Und ich habe diese auf jeden Fall wesentlich interessanter und kurzweiliger in Erinnerung als die bekannten obligaten periodischen Röntgen-Auffrischungsschulungen, die kammerseitig angeboten werden. Wer also ohnehin eine solche Fortbildung benötigt, der sollte die DVT Fachkundeprüfung als Alternative in Betracht ziehen, da diese einen in der Praxis nützlichen Zusatznutzen beinhaltet.

11. Nutzen Sie das Gerät ausschließlich für die Patienten in Ihrer Behandlung, oder haben Sie eine Überweiserpraxis? Wie ist die Auslastung des Gerätes und können Sie es wirtschaftlich betreiben? Können Sie etwas zum Amortisationszeitraum für eine solche Investition sagen?

Was die Amortisation von DVT 's angeht, gibt es sicherlich von Industrieseite (Hersteller, Handel) entsprechende Beispielrechnungen, die Kollegen mit Kaufabsicht heranziehen können.

Ohne in Frage stellen zu wollen, das sich Praxisinvestitionen selbstverständlich auch finanziell tragen müssen, bin ich doch kein Freund solcher Modellrechnungen. Zu individuell sind die jeweiligen Praxisgegebenheiten, als dass ein solches Rechenbeispiel mehr als ein grob arbiträrer Richtungsgeber sein könnte. Wer sich also über die Wirtschaftlichkeit des DVT- Betriebs ein genaues praxisspezifisches Bild machen möchte, dem sei empfohlen, sich in seinem Patientenklintel über einen repräsentativen Zeitraum bei strenger Indikationstellung die Frage nach der Sinnhaftigkeit von DVT's im jeweiligen konkreten Patientenfall zu stellen. So erhält man praxisspezifische Kennzahlen, die als zuverlässige Grundlage einer realistischen Modellrechnung dienen können.

Ich habe das Gerät für unsere Patienten gekauft. Ich bin der Meinung (auch dies gegebenenfalls konträr zu industrieseitigen Modellrechnungen), daß sich ein solches Gerät in der eigenen Praxis amortisieren muss. Wer meint, ein DVT durch Überweisungen hilfsfinanzieren zu müssen, der sollte lieber die Finger davon lassen. Mit zunehmender flächendeckender Abdeckung wird nämlich dieser Kundenkreis nach und nach sich merklich reduzieren. Besser ist es also, bei der Frage nach der Wirtschaftlichkeit der Betreuung sich auf das praxiseigene Klientel zu beschränken. Sofern es dann zu zusätzlichen Zuweisungen kommen sollte, um so besser. Was den Amortisationszeitraum angeht - unser vorheriges OPG war 18 Jahre in Betrieb. Einen solch langen Zeitraum halte ich im DVT-Sektor angesichts der Technologieänderungen in diesem Bereich für illusorisch. Ich für mich bin von 8 Jahren ausgegangen als Nutzungszeitraum des Gerätes im Sinne einer "state of the art"- Anwendung. Wer weniger strenge Maßstäbe absetzt, wird dementsprechend höhere Zeiträume für sich in Anspruch nehmen können, was die Wirtschaftlichkeit zusätzlich erhöht.

12. Beim Einsatz von Röntgen- aber gerade auch DVT-Technologie geht es forensisch häufig darum, dass eine rechtfertigende Indikation vorliegt. Wie ist der aktuelle Stand für eine rechtfertigende Indikation in der Endodontie? Gibt es hier unterschiedliche Auffassungen der DGET und der DGZMK? Wie weit ist Ihr Ermessensspielraum bei der Entscheidung über eine DVT-Aufnahme?

Die Entscheidung für die Notwendigkeit der Durchführung jeglicher Röntgenaufnahmen im Sinne einer rechtfertigenden Indikation trifft immer der Behandler. Leitlinien sind orientierende Hilfestellungen ohne Anspruch auf Vollständigkeit. Es sind neue Leitlinien kurz vor der Veröffentlichung, denen ich nicht vorgreifen möchte. So erfreulich diese gerade auch im Hinblick auf die erweiterten Indikationstellungen für den endodontischen Bereich per se zu sehen sind, so bleibt dennoch das Dilemma, dass auch diese Leitlinienanpassung den rasanten Entwicklungen im Bereich der 3D - Röntgendiagnostik im Bezug auf Diagnostik und Verlaufskontrolle nicht genügend Rechnung tragen kann, bedenkt man die Länge des Zeitraums, der zur Erstellung solcher wissenschaftlicher Empfehlungen im Sinne eines interdisziplinären Konsenses zwischen allen Teilbereichen der Zahnmedizin notwendig war. Letztendlich ist in der Endodontie die Menge der rechtfertigenden Indikationen wesentlich größer als die Schnittmenge der in den Leitlinien abgebildeten. Eine Leitlinie, selbst in aktuellster Form wie gegenwärtig vorliegend, ist immer als ein retrospektiv gerichteter Ansatz zu sehen, der zudem nicht nur rein medizinisch, sondern gegebenenfalls auch standespolitisch geprägt ist und zwangsläufig des gegenwärtig Medizinisch Machbaren hinterherhinken muss.

Um so bedauerlicher ist es, wenn als gängige Praxis von Seiten der PKV im Zusammenhang mit DVT' s stehende Massnahmen nicht erstattet werden und beim Patienten unter pauschaler Negierung der Notwendigkeit und eventuell mit Hinweis auf eine Missachtung des ALARA- Prinzips der Behandler in Misskredit gebracht wird. Dies geschieht nicht selten sogar, ohne dass auch nur die zur Verfügung stehenden Aufnahmen gutachterlich beurteilt wurden. Hier kann ich den betroffenen Kollegen nur empfehlen, sich nicht von solchen offensichtlich pekuniär induzierten Ablehnungen und Verunglimpfungen abschrecken zu lassen, sondern vielmehr standhaft die Diskussion mit den entsprechenden Kostenstellen zu suchen.

13. Können sie ein Beispiel geben für konventionelle Röntgendiagnostiken, bei denen sie keine eindeutige Aussage treffen konnten und danach eine DVT-Aufnahme gemacht haben, die zu einem klaren Ergebnis geführt hat.

Spontan fällt mir - im Sinne eines Aha- Erlebnisses - der Fall einer 38 jährigen Patientin ein, die kurz nach Inbetriebnahme des DVT's in unserer Praxis mit einer unklaren Schmerzproblematik zu uns überwiesen wurde.

Zahn 45 war bereits vom Hauszahnarzt wurzelkanalbehandelt und auf Grund anhaltender Beschwerdeproblematik ohne Erfolg revidiert worden. Ein zusätzlicher Kanal war vermutet worden, dessen Existenz konnte jedoch weder klinisch noch radiologisch nachgewiesen werden, weshalb nun auch die Revision der vorhandenen insuffizienten Wurzelkanalfüllung an Zahn 46 mit apikalen Aufhellungen in Betracht gezogen und uns als möglicher Überweisungsauftrag aufgegeben wurde (Bild Nr. 1). Das DVT (Bild Nr. 2) bewies nicht nur an Zahn 45 eindeutig die Existenz eines zweiten Wurzelkanals in einer getrennt von der Hauptwurzel verlaufenden lingual gelegenen Wurzel, sondern zeigte darüber hinaus an Zahn 45 eine apikale Aufhellung an der lingualen Wurzel und eine interradikuläre Aufhellung im Bifunktionsbereich. Weiterhin konnte das DVT darstellen, dass zu Erschließung des okkulten zweiten Kanals lediglich an einer bestimmten Stelle 3 Millimeter in die Tiefe gebohrt werden musste. Die Schmerzproblematik verschwand nach der ersten Behandlungssitzung und wurde mit der Wurzelkanalfüllung und nachfolgender Versorgung des Zahnes mit einem adhäsiv verankerten Glasfaserstift (Bild Nr. 3) erfolgreich abgeschlossen.

14. Was war für Sie der überraschendste Befund nach einer DVT-Aufnahme?

Da möchte ich beispielhaft zwei Fälle anführen: Zum einen die im DVT nachgewiesene Existenz eines Speichelsteins im Ausführungsgang des Glandula sublingualis (Bild Nr. 4). Eine 34 jährige Patientin war zur Revision einer vorhandenen Wurzelkanalfüllung 46 überwiesen worden, weil der Hauszahnarzt diesen Zahn für die während einer Schwangerschaft aufgetretenen und damals mit Antibiotika therapierten massiven Schwellung im Bereich des rechten Unterkieferrandes verantwortlich gemacht hatte. Ich plädierte dafür, zunächst die Wurzelkanalfüllung zu belassen und stattdessen die chirurgische Entfernung des Speichelsteins durchführen zu lassen, da die beschriebene Symptomatik im Widerspruch stand zum röntgenologischen Befund des Zahnes 46.

Zum anderen offenbarte das DVT bei einer 62 jährigen Patientin, die nach vom

Hauszahnarzt durchgeführter Extraktion des Zahnes 45 und weiterhin persistierenden Schmerzen die Revision des alio loco wurzelkanalbehandelten Zahnes 46 (Bild Nr. 5) verlangte, die Existenz einer klinisch nicht diagnostizierbaren, subgingival gelegenen, bis in unmittelbare Pulpanähe reichenden externen Resorption an Zahn 47 als Schmerzursache (Bild Nr. 6).

15. Würden Sie noch auf Ihr DVT-Gerät verzichten wollen?

Genausowenig wie auf meinen Root ZX - Apexlokator, den ich seit 1993 einsetze oder meine Zeiss- Dentalmikroskope, mit denen ich seit 1998 arbeite. Ich sehe das DVT genau wie die oben genannten Geräte, zu denen ich noch gleichbedeutend die maschinellen Nickel - Titan - Instrumente und MTA als neuartiges Füllungsmaterial zählen möchte, als - man verzeihe mir den Anglizismus - „game changer“, die endodontische Behandlung betreffend.

16. Gibt es noch einen abschließenden Rat, den Sie ihren Kollegen mitgeben wollen ?

Ich würde mir im Vorfeld der Kaufentscheidung sehr genau anschauen, welche Bildqualität im Sinne eines Goldstandards ein Gerät wie das Morita 3D Accuitomo 170 im High Resolution- Modus bei kleinem „field of view“ liefern kann.

Anschliessend würde ich zum Vergleich Aufnahmen begutachten, die im realen Praxisbetrieb bei Kollegen entstanden sind, welche die betreffenden in Frage kommenden Geräte bereits einsetzen. So lassen sich sehr schnell die absolute Qualität und die Kosten/Nutzen- Relation der in der Vorauswahl befindlichen DVT's sichtbar machen.

Eine vermeintliche Kostenersparnis eines günstiger angebotenen Gerätes kontrahiert sich nämlich ad hoc, wenn sich nach dem Kauf in eigener Praxis herausstellt, dass die erhoffte und durch exemplarische Musterbilder im Sinne einer Positivauswahl vorgespiegelte Bildqualität im Praxisalltag sich nicht einstellen möchte.

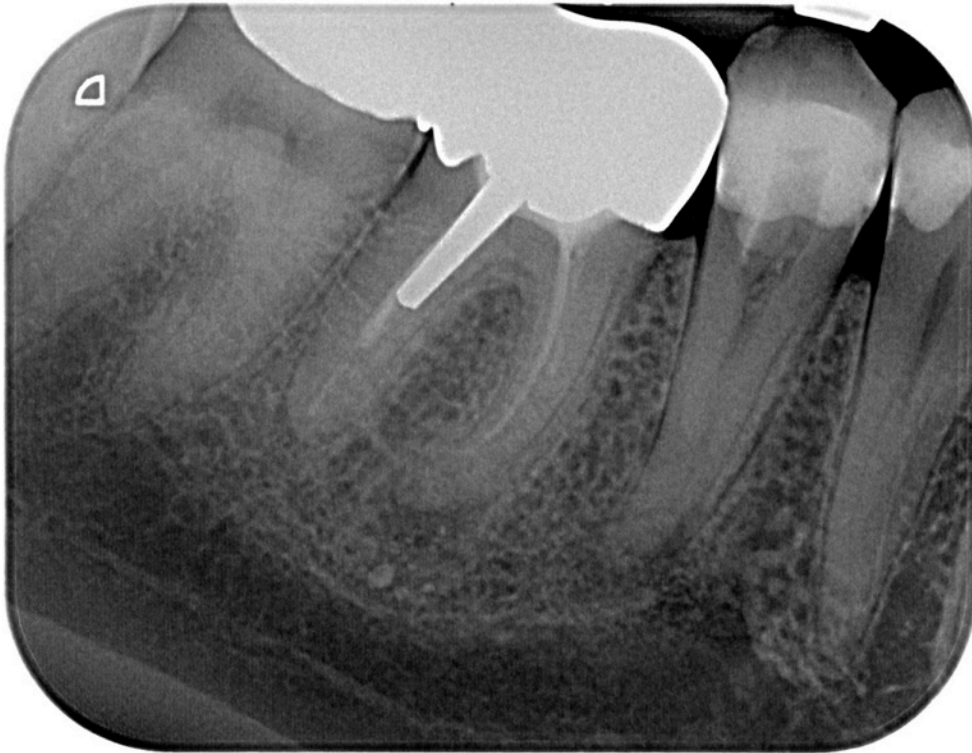

Bild Nr. 1: Zahnfilm 45, 46 bei unklarer diffuser Schmerzproblematik im rechten Unterkieferseitenzahnbereich

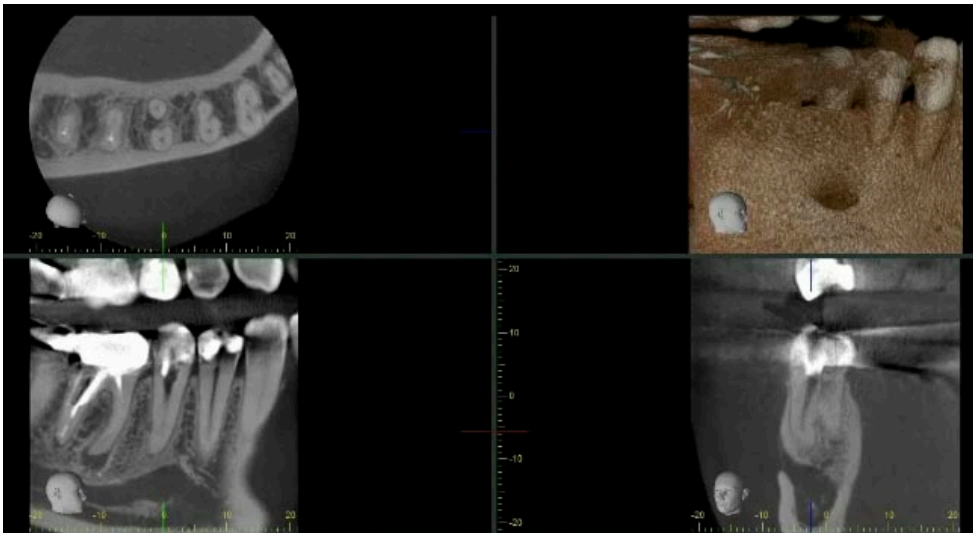

Bild Nr. 2: Das DVT zeigt die Existenz eines zweiten Wurzelkanals in einer getrennt von der Hauptwurzel verlaufenden lingual gelegenen Wurzel, eine apikale Aufhellung an der lingualen Wurzel sowie eine interradiikuläre Aufhellung im Bifunktionsbereich.

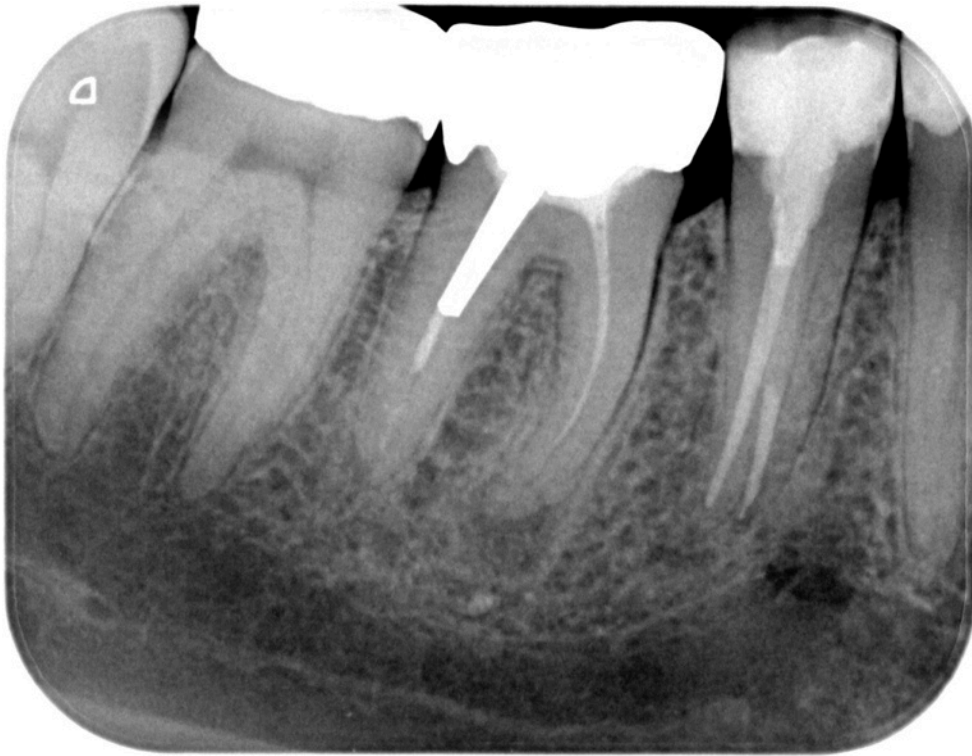


Bild Nr. 3: Röntgenkontrollaufnahme Zahn 45 nach Wurzelkanalfüllung und Insertion eines adhäsiv verankerten Glasfaserstiftes

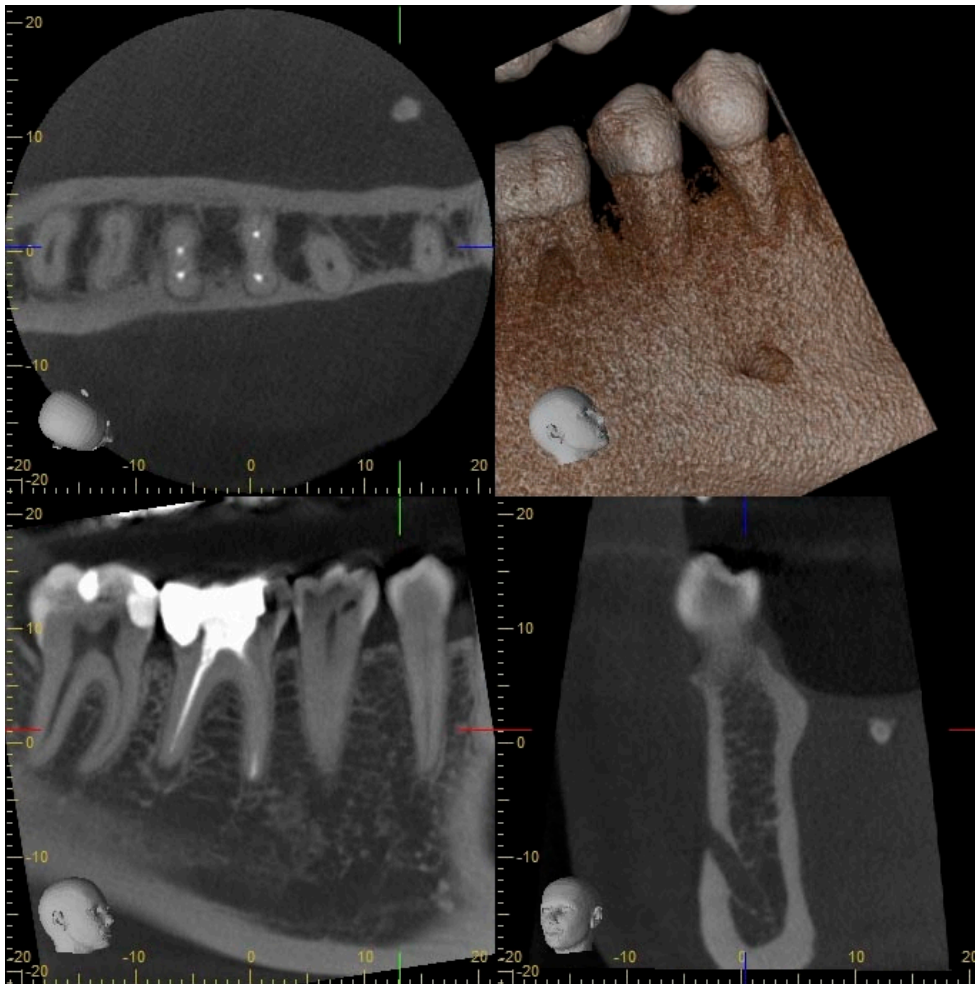


Bild Nr. 4: Zufallsbefund bei der prätherapeutischen Röntgendiagnostik -
Speichelstein im Ausführungsgang des Glandula sublingualis als vermutliche
Ursache einer zuvor erfahrenen massiven Weichteilschwellung

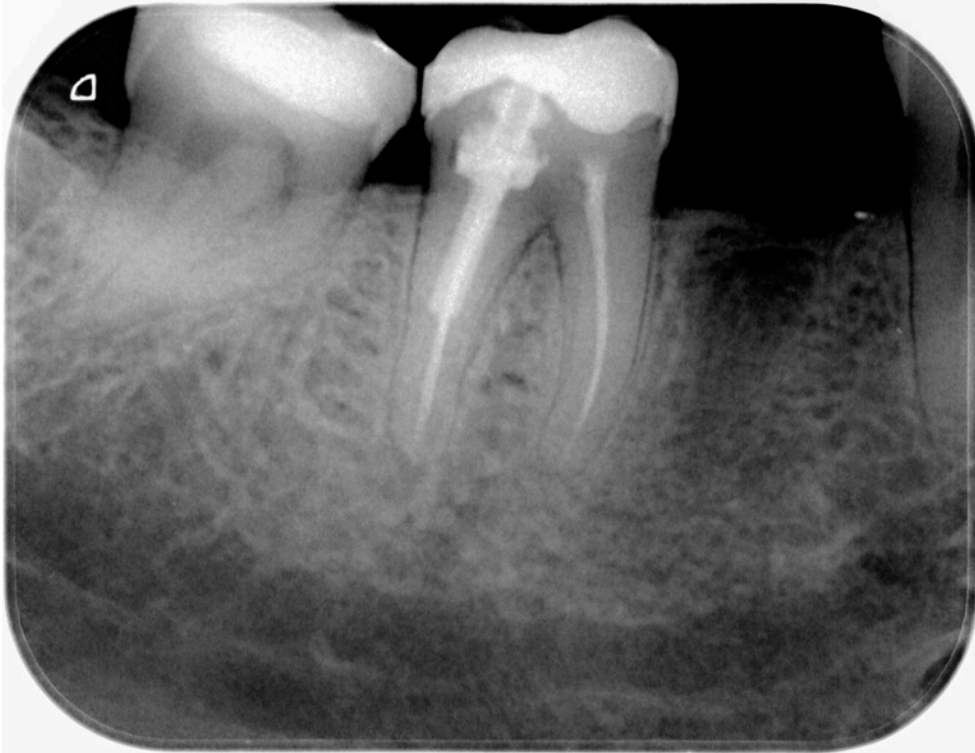


Bild Nr. 6: Zahnfilm der regio 45- 47 zur Abklärung einer unklaren Schmerzsymptomatik im rechten Unterkieferseitenzahnbereich

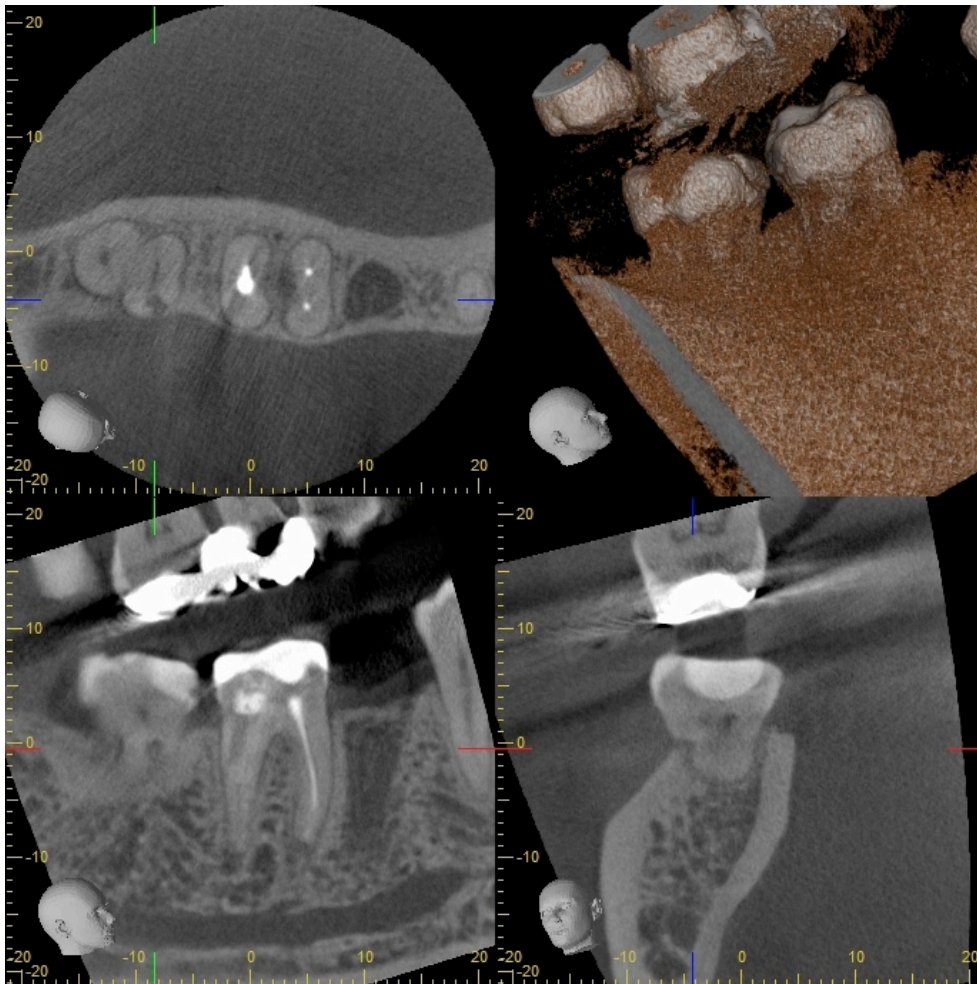


Bild Nr. 7: Das DVT zeigt eine externe Resorption an Zahn 47 als Schmerzursache.

